

ПРЕЗЕРВАЦИЯ ЛУНКИ ЗУБА В ПРЕДИМПЛАНТАЦИОННОМ ПЕРИОДЕ: ОЦЕНКА ЭФФЕКТИВНОСТИ ПРИМЕНЕНИЯ КОСТНОПЛАСТИЧЕСКИХ МАТЕРИАЛОВ С ИСПОЛЬЗОВАНИЕМ ДАННЫХ КОНУСНО-ЛУЧЕВОЙ КОМПЬЮТЕРНОЙ ТОМОГРАФИИ

Н.А. Редько*, А.Ю. Дробышев, Д.А. Лежнев

Федеральное государственное бюджетное образовательное учреждение высшего образования «Московский государственный медико-стоматологический университет им. А.И. Евдокимова» Министерства здравоохранения Российской Федерации, ул. Десятская, д. 20/1, г. Москва, 127473, Россия

Аннотация

Цель: анализ эффективности использования костнопластических материалов для снижения уровня резорбции после удаления зуба в предимплантационном периоде по данным конусно-лучевой компьютерной томографии.

Материалы и методы. В исследовании приняли участие 80 пациентов, которые были распределены на 4 равные группы в зависимости от используемого презервационного материала. В первой группе использовался ксеноматериал на основе натуральной бычьей кости Cerabone (Botiss, Германия). Во второй группе применяли плазму, обогащенную факторами роста (PRGF) и полученную по технологии BTI Endoret (Испания). Третью группу составили пациенты, которым проведена презервация лунки удаленного зуба измельченным аутологичным дентинным матриксом (АДМ), полученным из собственного зуба. В четвертой группе для профилактики резорбции лунки использовался костнопластический материал на основе гидроксиапатита с гидрохлоридом линкомицина Коллапан-Л («Интермедапатит», Россия). Всем пациентам до удаления и через 3 месяца после презервации проводилась конусно-лучевая компьютерная томография челюстно-лицевой области для оценки уровня резорбции костной ткани. После установки дентальных имплантатов проводилась сравнительная оценка уровня резорбции костной ткани до удаления зуба и в предимплантационном периоде в вертикальном и горизонтальном направлениях.

Результаты. Наименьший уровень вертикальной резорбции костной ткани после проведения презервации лунки отмечается в группе 1 (Cerabone) и группе 3 (АДМ). Медианное значение уровня резорбции стенки лунки в группе 1 оказалось на уровне 0,7 мм (8,54 %) в вертикальном направлении и 0,5 мм (9,45 %) в горизонтальном измерении по сравнению с уровнем костной ткани до удаления зуба. Схожие показатели отмечаются и в группе с применением аутологичного дентинного матрикса. Вертикальная убыль костной ткани лунки зуба составила 0,61 мм (7,75 %), горизонтальная — 0,51 мм (6,2 %). При использовании двух других материалов уровень резорбции костной ткани был существенно выше.

Заключение. Использование трехмерных лучевых методов исследования позволяет провести комплексную оценку объема костной ткани, что, в свою очередь, обуславливает выбор размера дентального имплантата, необходимость дальнейших костнопластических операций по увеличению ширины/высоты альвеолярного гребня. Использование конусно-лучевой компьютерной томографии показало, что оптималь-

ные результаты возможно получить при внесении в лунку удаленного зуба материала Cerabone, а также при использовании инновационного метода презервации с применением собственного измельченного зуба пациента (АДМ).

Ключевые слова: презервация лунки, ксеноматериал, аутологичный дентинный матрикс удаленного зуба, конусно-лучевая компьютерная томография, плазма, обогащенная факторами роста

Конфликт интересов: авторы заявляют об отсутствии конфликта интересов.

Для цитирования: Редько Н.А., Дробышев А.Ю., Лежнев Д.А. Презервация лунки зуба в предимплантационном периоде: оценка эффективности применения костно-пластических материалов с использованием данных конусно-лучевой компьютерной томографии. *Кубанский научный медицинский вестник*. 2019; 26(6): 70–79. <https://doi.org/10.25207/1608-6228-2019-26-6-70-79>

Поступила 24.10.2019

Принята после доработки 06.11.2019

Опубликована 20.12.2019

SOCKET PRESERVATION DURING PREIMPLANTATION PERIOD: EFFICACY OF OSTEOPLASTIC MATERIAL APPLICATION USING CONE BEAM COMPUTED TOMOGRAPHY

Nikolay A. Red'ko*, Aleksey Yu. Drobyshev, Dmitry A. Lezhnev

*Moscow State University of Medicine and Dentistry named after A.I. Evdokimov,
127473, Delegatskaya str., 20/1, Moscow, Russia*

Abstract

Aim. To analyse the efficiency of osteoplastic material application in order to reduce the resorption level after tooth extraction in the preimplantation period according to the data of cone beam computed tomography.

Materials and methods. The study involved 80 patients who were divided into 4 equal groups depending on the preservation material used. The first group was treated with Cerabone (Botiss, Germany) xenomaterial based on natural bovine bone. Plasma enriched with PRGF growth factors obtained by the BTI Endoret (Spain) technology was used for the patients of the second group. The third group consisted of patients who underwent a socket preservation of the extracted tooth with a powdered autologous dentin matrix (ADM) obtained from their own tooth. In the fourth group, bone-plastic material based on hydroxyapatite with Collapan-L lincomycin hydrochloride (Intermedapatit, Russia) was used to prevent socket resorption. All patients had a cone beam computed tomography of the maxillofacial region before the extraction and 3 months after the preservation in order to evaluate the level of bone resorption. After the installation of dental implants, a comparative assessment of the bone resorption level in the vertical and horizontal directions before tooth extraction and in the preimplantation period was carried out.

Results. The smallest level of vertical bone resorption after socket preservation was observed in group 1 (Cerabone) and group 3 (ADM). The median value of the socket resorption level in group 1 was 0.7 mm (8.54 %) in the vertical direction and 0.5 mm (9.45 %) in horizontal measurement as compared to the level of bone tissue before tooth extraction. Similar indicators were observed in the group using an autologous dentin matrix. The vertical decrease in the socket bone tissue was 0.61 mm (7.75 %), horizontal — 0.51 mm (6.2 %). The level of bone resorption was significantly higher using two other materials.

Conclusions. The use of three-dimensional radiation research methods allows a comprehensive assessment of the bone tissue volume to be carried out, which in turn determines the choice of the dental implant size, the need for further bone-plastic surgery to increase the width/height of the alveolar ridge. The use of cone beam computed tomography showed that the most optimal results can be obtained by introducing Cerabone material into the socket of the extracted tooth, as well as using the innovative method of preservation with the patient's own powdered tooth (ADM).

Keywords: socket preservation, xenomaterial, autologous dentin matrix of the extracted tooth, cone beam computed tomography, plasma enriched with growth factors.

Conflicts of interest: The authors declare no conflict of interest.

For citation: N.A. Red'ko, A.Yu. Drobyshev, D.A. Lezhnev. Socket preservation during preimplantation period: the effectiveness evaluation of osteoplastic material application using cone beam computed tomography. *Kubanskii Nauchnyi Meditsinskii Vestnik*. 2019; 26(6): 70–79. <https://doi.org/10.25207/1608-6228-2019-26-6-70-79>

Submitted 24.10.2019

Revised 06.11.2019

Published 20.12.2019

Введение

Заболевания зубочелюстной системы и потеря зубов как следствие кариозных и некариозных поражений остаются важной проблемой здоровья населения во всем мире длительное время [1–3]. Заболевания пародонтального комплекса, особенно воспалительно-деструктивные формы, наряду с осложнениями кариеса зубов приводят к значительному ухудшению анатомо-функциональных характеристик зубочелюстной системы [4]. В последние годы использование остеинтегрированных дентальных имплантатов стало стандартом полноценной реабилитации зубочелюстной системы пациентов с полной и частичной адентией. Более 15 миллионов дентальных имплантатов ежегодно устанавливается в мире для восстановления жевательной функции у пациентов [5–7].

После удаления зуба строение и объем альвеолярной части челюсти претерпевают значительные изменения, которые достаточно освещены как в доклинических исследованиях, так и на клинических моделях [8, 9]. Презервация лунки альвеолярного отростка с целью дальнейшего проведения операции дентальной имплантации является одним из способов профилактики постэкстракционного изменения размеров величины и объема альвеолярного гребня [10, 11]. Несмотря на высокую частоту встречаемости данной патологии среди пациентов и значительное количество проведенных исследований по этой проблематике, на данный момент не существует единого стандарта для профилактики уменьшения размеров альвеолярного гребня в послеоперационном периоде. Также остаются актуальными вопросы разработки показаний

для применения различных костнопластических материалов и ведения пациентов в постэкстракционном периоде [12, 13].

Цель исследования: анализ эффективности использования костнопластических материалов для снижения уровня резорбции после удаления зуба в предимплантационном периоде по данным конусно-лучевой компьютерной томографии.

Материалы и методы

На базе кафедры челюстно-лицевой и пластической хирургии ФГБОУ ВО «Московский государственный медико-стоматологический университет им. А.И. Евдокимова» Минздрава России с 2017 по 2019 г. проводилось клиническое рандомизированное исследование.

В исследовании приняли участие 80 пациентов, которые были распределены на 4 группы в зависимости от презервационного материала. В первой группе ($n = 20$) у пациентов после удаления зуба использовался ксеногенный костнопластический материал Cerabone (Botiss, Германия). Данный материал производится на основе натуральной бычьей кости, забор которой происходит в Новой Зеландии по сертифицированной технологии. Во второй группе ($n = 20$) после удаления использовалась аутологичная плазма, обогащенная факторами роста и полученная из собственной венозной крови пациента с применением технологии PRGF (Plasma Rich Growth Factors), производитель BTI Endoret (Испания). В третьей группе ($n = 20$) в качестве презервационного материала применялся измельченный аутологичный дентинный матрикс (АДМ), полученный из зуба пациента после удаления. В чет-

вертой группе ($n = 20$) использовался костнопластический материал на основе гидроксиапатита с гидрохлоридом линкомицина — Коллапан-Л («Интермедапатит», Россия). После установки дентальных имплантатов проводилась сравнительная оценка уровня резорбции костной ткани до удаления зуба и в предимплантационном периоде в вертикальном и горизонтальном направлениях.

Статистический анализ результатов исследования проводился с помощью программы Statistica 6.0 (StatSoft Inc., США). Количественные показатели описаны с использованием медианы и нижнего и верхнего квартилей. Результаты представлены в виде Ме [Q1; Q3].

При сравнении четырех независимых выборок по количественному признаку использовался критерий Краскела — Уоллиса. Результаты считались статистически значимыми при $p < 0,05$. При обнаружении статистически значимых различий между группами в целом проводились попарные сравнения групп с использованием критерия Манна — Уитни с применением поправки Бонферрони при оценке значения p . Результаты считались статистически значимыми при $p < 0,0125$. При сравнении двух зависимых выборок (оценка параметров зуба до удаления и в предимплантационном периоде) использовался критерий Уилкоксона.

Результаты считались статистически значимыми при $p < 0,05$.

Пациентам перед удалением зуба и перед дентальной имплантацией проводилась конусно-лучевая компьютерная томография на аппарате I-Cat (Imaging Sciences International, США) по стандартному протоколу на базе кафедры лучевой диагностики ФГБОУ ВО «Московский государственный медико-стоматологический университет им. А.И. Евдокимова» Минздрава России. Выбор данного аппарата был обусловлен возможностью получения диагностических изображений с толщиной среза 0,3 мм и построения мультипланарных и трехмерных изображений высокого качества в сочетании с минимальной лучевой нагрузкой на пациента. Обработка полученных исследований проводилась совместно с врачами-рентгенологами на программном комплексе iCATVision, специально предназначенном для решения задач челюстно-лицевой хирургии и хирургической стоматологии, на котором имеется возможность построения панорамного изображения и кросс-сканов гребня альвеолярного отростка челюстей (рис. 1).

До экстракции зуба пациентам проводилась оценка параметров альвеолярного гребня в области удаляемого зуба. Проводилось измерение высоты щечной/вестибулярной стенки лунки (линия 1), язычной/небной стенки (линия 2),

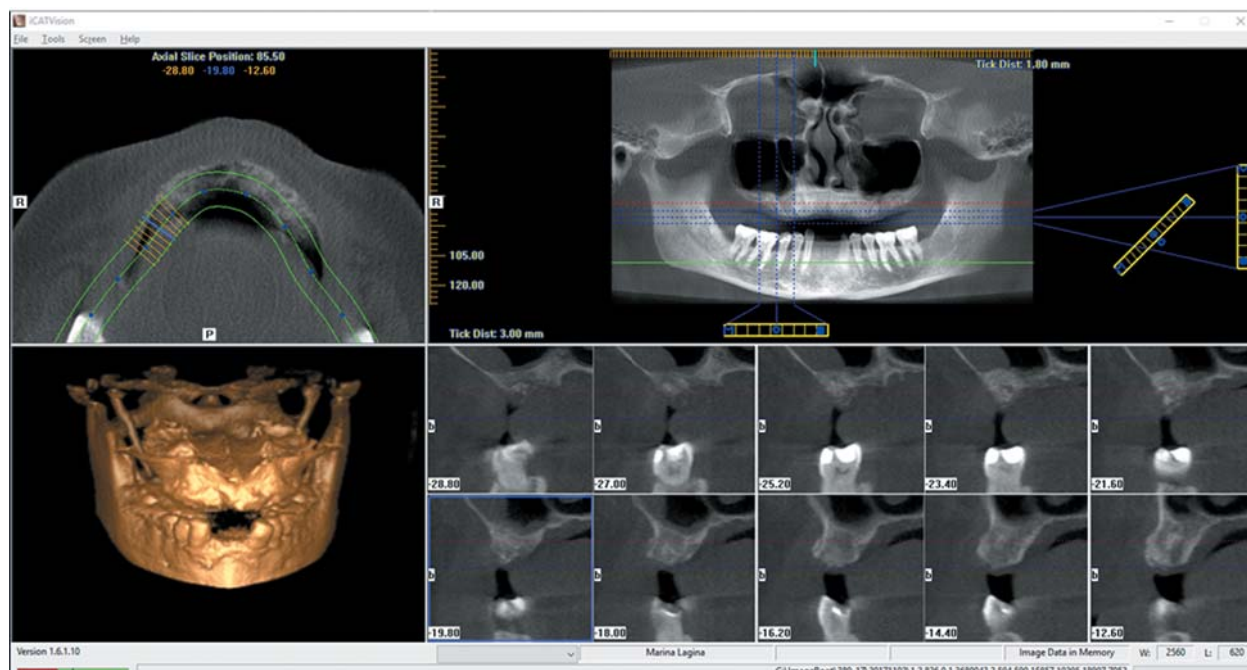


Рис. 1. Фото стандартного рабочего окна компьютерной программы iCATVision с одномоментным представлением базового аксиального изображения, панорамной реконструкции, 3D-реформата и кросс-секций зоны интереса.

Fig. 1. A screenshot of an iCATVision software window with the simultaneous view of basic axial image, panoramic reconstruction, 3D re-format and the cross-sections of studied zone.

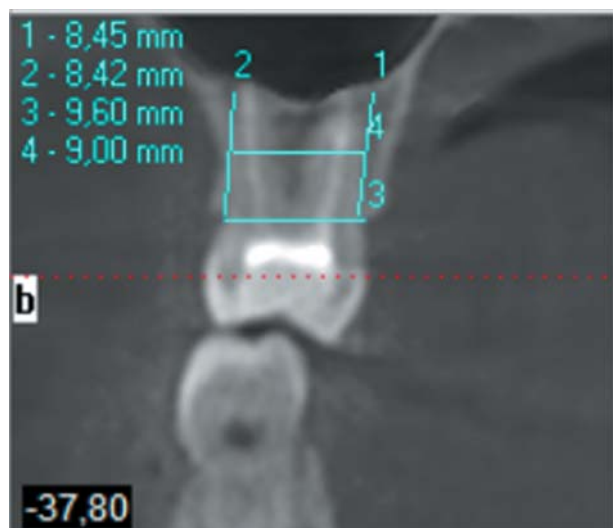


Рис. 2. Фото стандартного рабочего окна компьютерной программы iCATVision (кросс-секция зоны интереса) с измерениями.

Fig. 2. A screenshot of an iCATVision software window with the cross-sections of studied zone and measurements.

а также ширины и в области вершины альвеолярного гребня (линия 3) и лунки в центральной части (линия 4) (рис. 2). Статистически значимых различий между 4 группами, распределенными в зависимости от презервационного материала,

по высоте щечной/вестибулярной стенки лунки ($p = 0,1084$) и язычной/небной стенки ($p = 0,0753$) не было выявлено. Результаты измерений до удаления зуба представлены в таблице 1. Результаты измерений параметров лунки после внесения костнопластических материалов в предимплантационном периоде представлены в таблице 2.

Анализ представленных данных показал, что произошло статистически значимое ($p < 0,001$) относительно равномерное снижение параметров вне зависимости от групп сравнения (рис. 3).

На основании полученных данных проведено сравнение результатов всех четырех групп по уровню резорбции костной ткани после проведения презервации лунки в предимплантационном периоде, которые представлены в таблице 3 и на рисунке 4.

Как следует из представленных данных, наименьший уровень вертикальной резорбции костной ткани после проведения презервации лунки отмечается в группе 1 (Cerabone) и группе 3 (АДМ). Медианное значение вертикальной потери вестибулярной стенки лунки в группе 1 оказалось на уровне 0,7 мм, что составило 8,54% от первоначального значения. Схожие показатели отмечаются и в группе с примени-

Таблица 1. Результаты измерения параметров лунки зуба до удаления (Me [Q1; Q3])

Table 1. Socket parameters before the tooth extraction (Me [Q1; Q3])

Вид костнопластического материала	Кол-во зубов	Показатель до удаления зуба			
		h щечная / вестибулярная, мм	h небная / язычная, мм	ширина центр, мм	ширина устье, мм
Cerabone	20	8,2 [7,05; 9,55]	7,3 [6,73; 9,9]	4,4 [3,85; 5,2]	5,3 [5,15; 6,35]
PRGF	20	8,79 [7,85; 9,64]	8,14 [7,1; 9,38]	4,5 [4,21; 5,3]	5,3 [5,04; 6,62]
АДМ	20	7,86 [7,31; 9,43]	7,97 [6,4; 8,56]	6,37 [5,64; 7,08]	8,2 [6,36; 8,64]
Коллапан-Л	20	9,15 [8,05; 11,35]	9,15 [7,4; 11,3]	5,05 [4,55; 5,85]	7,8 [6,15; 8,85]

Таблица 2. Результаты измерения параметров лунки в предимплантационном периоде (Me [Q1; Q3])

Table 2. Socket parameters during preimplantation period (Me [Q1; Q3])

Вид костнопластического материала	Кол-во зубов	Показатель перед имплантацией			
		h щечная / вестибулярная, мм	h небная / язычная, мм	ширина центр, мм	ширина устье, мм
Cerabone	20	7,65 [6,35; 9,0]	6,58 [6,13; 8,95]	4,05 [3,55; 4,8]	4,95 [4,7; 5,75]
PRGF	20	6,32 [5,8; 6,93]	6,02 [5,38; 6,67]	3,2 [3,11; 3,55]	3,94 [3,65; 4,75]
АДМ	20	7,45 [6,79; 8,4]	7,65 [5,89; 8,05]	6,12 [5,15; 7,0]	7,3 [5,85; 8,05]
Коллапан-Л	20	7,55 [6,5; 9,85]	7,6 [6,05; 9,4]	3,95 [3,25; 5,1]	6,25 [4,75; 6,9]

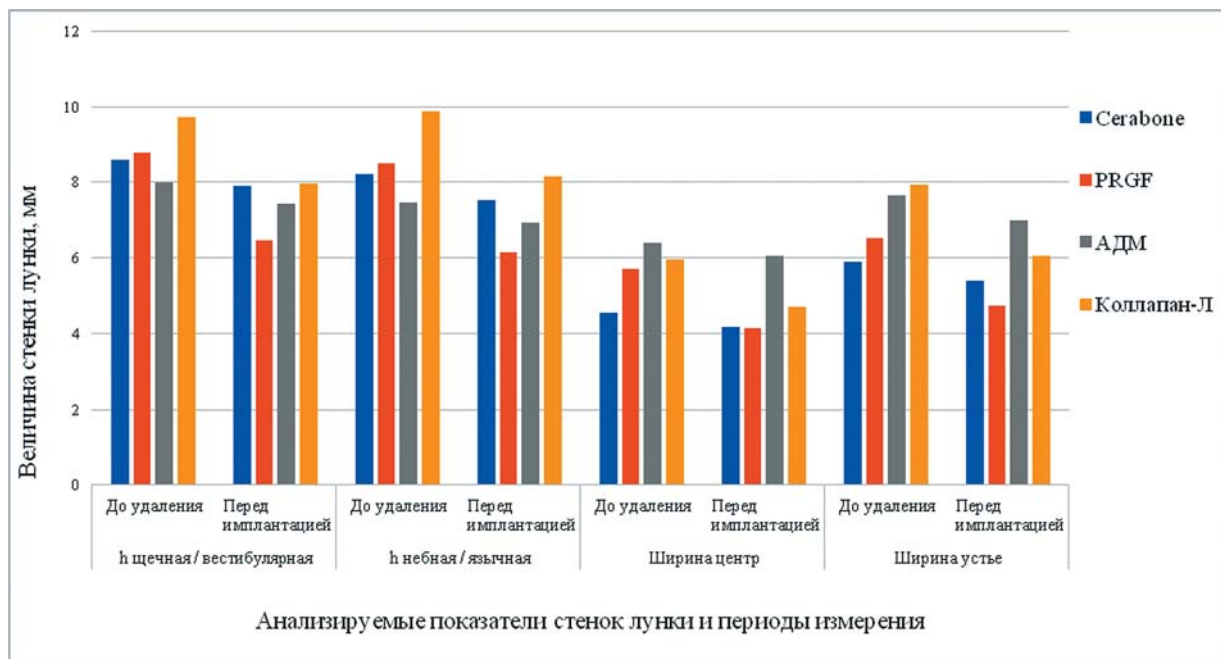


Рис. 3. Сравнительный анализ медианных значений показателей до удаления и в предимплантационном периоде.

Fig. 3. Comparative analysis of parameter median values before extraction and during preimplantation period.

Таблица 3. Уровень резорбции костной ткани после проведения презервации лунки в предимплантационном периоде

Table 3. Bone tissue resorption level after the socket preservation during preimplantation period

Вид костнопластического материала	Кол-во зубов	Уровень резорбции, мм			
		h щечная / вестибулярная, мм	h небная / язычная, мм	ширина центр, мм	ширина устье, мм
Cerabone	20	0,7 [0,5; 0,8]	0,63 [0,5; 0,8]	0,35 [0,3; 0,4]	0,5 [0,4; 0,6]
PRGF	20	2,38 [1,89; 2,71]	2,09 [1,85; 2,66]	1,35 [1,08; 1,61]	1,55 [1,37; 1,83]
ADM	20	0,61 [0,33; 0,87]	0,46 [0,35; 0,58]	0,4 [0,23; 0,6]	0,51 [0,35; 0,9]
Коллапан-Л	20	1,75 [1,25; 2,2]	1,6 [1,3; 1,85]	1,1 [0,95; 1,45]	1,5 [1,4; 2,05]
<i>p</i> *	20	$p_{1,3} = 0,35;$ $p_{1,2}; p_{1,4}; p_{2,3}; p_{3,4};$ $p_{2,4} < 0,001^*$	$p_{1,3} = 0,7;$ $p_{1,2}; p_{1,4}; p_{2,3};$ $p_{3,4} < 0,001^*;$ $p_{2,4} < 0,14$	$p_{1,3} = 0,013;$ $p_{1,2}; p_{1,4}; p_{2,3}; p_{3,4}$ $< 0,001^*;$ $p_{2,4} = 0,002^*$	$p_{1,3} = 0,051;$ $p_{1,2}; p_{1,4}; p_{2,3};$ $p_{3,4} < 0,001^*;$ $p_{2,4} = 0,81$

Примечание: *p* — достигнутый уровень статистической значимости.

Note: *p* — obtained significance level.

ем аутологичного дентинного матрикса, 0,61 мм или 7,75% соответственно. Наибольший уровень вертикальной резорбции зафиксирован в группе с применением ПОФР (плазмы, обогащенной факторами роста). В данной группе убыль вестибулярной стенки составила 2,38 мм (27,13%), а язычной стенки 2,09 мм (25,7%). Такой уровень резорбции кости неблагоприятно влияет на дальнейшую возможность установки дентального имплантата без дополнительного хирургического вмешательства.

Что же касается уровня резорбции по ширине лунки, то тут снова в лидерах группы 1 и 3. В группе с использованием ксеноматериала уровень горизонтальной резорбции составил 0,5 мм в области устья лунки, что составляет 9,45% от первоначального значения. При использовании аутологичного дентинного матрикса удаленного зуба потеря костной ткани также оказалась незначительной и составила 0,51 мм (6,2%). В группе с использованием материала на основе гидроксиапатита (Коллапан-Л) горизонтальная

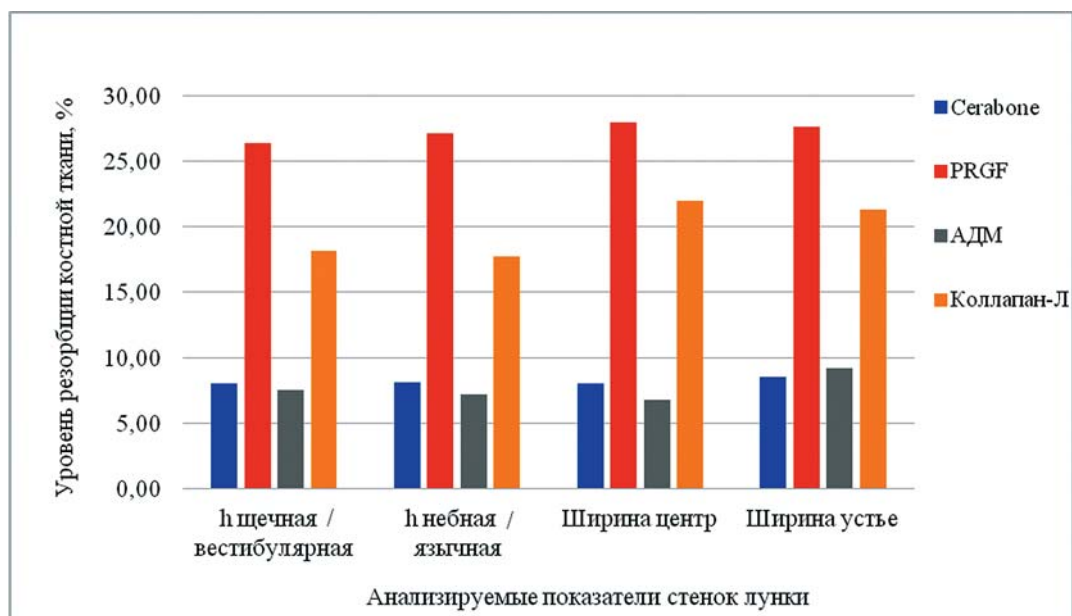


Рис. 4. Уровень резорбции костной ткани в % после проведения презервации лунки в предимплантационном периоде по сравнению с показателями до удаления.

Fig. 4. Bone tissue resorption level (%) after the socket preservation during preimplantation period as compared to the parameters before extraction.

потеря кости составила 1,1 мм (21,78%), а вертикальная резорбция оказалась на уровне 1,75 мм (19,08%) с вестибулярной стороны. Полученные в группе 4 данные свидетельствуют о приемлемом уровне резорбции костной ткани, достаточном для установки дентального имплантата без применения дальнейших костнопластических операций. В группе с использованием ПОФР убыль кости в области устья лунки и центральной ее части составила 1,55 и 1,35 мм, что составляет 29,3 и 29,97% соответственно. Полученные данные свидетельствуют о высокой вероятности необходимости проведения дополнительных оперативных вмешательств, направленных на увеличение ширины и высоты альвеолярного гребня/отростка в предимплантационном периоде.

Заключение

В современной клинической имплантологии невозможно обойтись без проведения конусно-лучевой компьютерной томографии челюстно-лицевой области для всесторонней оценки уровня регенерации костной ткани лунки зуба. Использование трехмерных лучевых методов исследования позволяет провести комплексную оценку объема костной ткани, что, в свою очередь, обуславливает выбор размера дентального имплантата, необходимость дальнейших костнопластических операций по увеличению ширины/высоты альвеолярного гребня. Использование конусно-лучевой компьютерной томографии по-

казало, что оптимальные результаты возможно получить при внесении в лунку удаленного зуба материала Cerabone, а также при использовании инновационного метода презервации с применением собственного измельченного зуба пациента (ADM).

Источник финансирования

Авторы заявляют об отсутствии финансирования при проведении исследования.

Funding

The authors declare that no funding was received during the research.

Соответствие принципам этики

Проведенное исследование одобрено Независимым межвузовским комитетом по этике ФГБОУ ВО «Московский государственный медико-стоматологический университет им. А.И. Евдокимова» Минздрава России (пер. Гагаринский, д. 37, г. Москва, 119002, Россия), протокол № 04-18 от 19.04.2018. Исследование соответствует стандартам Хельсинкской декларации (Declaration Helsinki), от всех пациентов получено письменное добровольное информированное согласие на участие в исследовании.

Compliance with ethical principles

The study was approved by the Independent inter-university ethics committee of the Moscow State University of Medicine and Dentistry named after

A.I. Evdokimov (127473, Delegatskaya str., 20/1, Moscow, Russia), protocol No. 04–18 of 04/19/2018. The study was conducted in compliance with the

standards of the Declaration of Helsinki. All patients gave their informed consent to participate in the research.

Вклад авторов

Редько Н.А.

Разработка концепции — формулировка и развитие ключевых целей и задач.

Проведение исследования — сбор данных, анализ и интерпретация полученных данных.

Подготовка и редактирование текста — составление черновика рукописи и его критический пересмотр с внесением ценного интеллектуального содержания.

Утверждение окончательного варианта статьи — принятие ответственности за все аспекты работы, целостность всех частей статьи и ее окончательный вариант.

Визуализация — подготовка визуализации данных.

Статистическая обработка полученных результатов.

Дробышев А.Ю.

Разработка концепции — формирование идеи; формулировка и развитие ключевых целей и задач.

Проведение исследования — сбор данных, анализ и интерпретация полученных данных.

Подготовка и редактирование текста — составление черновика рукописи и его критический пере-

смотр с внесением ценного интеллектуального содержания.

Утверждение окончательного варианта статьи — принятие ответственности за все аспекты работы, целостность всех частей статьи и ее окончательный вариант.

Ресурсное обеспечение исследования — предоставление пациентов, материалов и оборудования для исследования.

Лежнев Д.А.

Разработка концепции — формирование идеи; формулировка и развитие ключевых целей и задач.

Проведение исследования — сбор данных, анализ и интерпретация полученных данных.

Подготовка и редактирование текста — составление черновика рукописи и его критический пересмотр с внесением ценного интеллектуального содержания.

Утверждение окончательного варианта статьи — принятие ответственности за все аспекты работы, целостность всех частей статьи и ее окончательный вариант.

Ресурсное обеспечение исследования — предоставление оборудования для исследования.

Authors' contribution

N.A. Red'ko

Concept development — formulation and development of key goals and objectives.

Conducting research — data collection, analysis and interpretation of the data.

Preparation of the manuscript — drafting a manuscript, its critical review with the introduction of valuable intellectual content.

Approval of the final version of the manuscript — acceptance of the responsibility for all aspects of the work, the integrity of its parts and the final version.

Visualization — preparation of illustrative materials.

Statistical processing of the results.

A.Yu. Drobyshev

Concept development — idea formulation; formulation and development of key goals and objectives.

Conducting research — data collection, analysis and interpretation of the data.

Preparation and editing of the manuscript — drafting a manuscript, its critical review with the introduction of valuable intellectual content.

Approval of the final version of the manuscript — acceptance of the responsibility for all aspects of the work, the integrity of its parts and its final version.

Resource support for research — provision of patients, materials and equipment for research.

D.A. Lezhnev

Concept development — idea formulation; formulation and development of key goals and objectives.

Conducting research — data collection, analysis and interpretation of the data.

Preparation and editing of the manuscript — drafting a manuscript, its critical review with the introduction of valuable intellectual content.

Approval of the final version of the manuscript — acceptance of the responsibility for all aspects of the work, the integrity of all its parts and its final version.

Resource support for research — provision of equipment for research.

Список литературы

1. Бениашвили Р.М., Гурин А.Н., Кулаков А.А. *Десневая и костная пластика в дентальной имплантологии*. Курдюкова И.В., редактор. М.: ГЭОТАР-Медиа; 2017. 240 с.
2. Янушевич О.О., Максимовский Ю.М., Максимовская Л.Н., Орехова Л.Ю. *Терапевтическая стоматология: учебник*. 3-е изд., перераб. и доп. М.: ГЭОТАР-Медиа; 2016. 760 с.
3. Редько А.Н., Зобенко А.В. Стоимостные показатели лечения в условиях стационара пациентов с воспалительной патологией челюстно-лицевой области в Краснодарском крае. *Современные проблемы науки и образования*. 2017; 5: 40.
4. Дмитриева Л.А., Тойбахтина А.А., Мазурова В.Н., Яшкова В.В. Роль компьютерной томографии в диагностике и лечении эндодонтопародонтальных поражений. *Эндодонтия Today*. 2015; 1: 58–61.
5. Панин А.М., Зуева А.О., Чувилкина Е.И. Профилактика инфекционных осложнений при использовании кольцевидных костных аутотрансплантатов и дентальной имплантации. *Российская стоматология*. 2016; 9(2): 51–52.
6. Gallone M., Robiony M., Bordonali D., Bruno G., De Stefani A., Gracco A. Multidisciplinary treatment with a customized lingual appliance for an adult patient with severe Class III malocclusion and multiple missing teeth. *Am. J. Orthod. Dentofacial Orthop.* 2019; 156(3): 401–411. DOI: 10.1016/j.ajodo.2019.05.004
7. Задеренко И.А., Дробышев А.Ю., Алиева С.Б., Циклаури В.Т., Амаев А.К., Шекиев Р.З. Применение имплантов системы РЕЕК у больных раком полости рта с дефектами зубочелюстной системы. *Сибирский онкологический журнал*. 2016; 15(1): 88–89.
8. Tan W.L., Wong T.L., Wong M.C., Lang N.P. A systematic review of post-extraction alveolar hard and soft tissue dimensional changes in humans. *Clin. Oral. Implants Res.* 2012; 23(Suppl 5): 1–21. DOI: 10.5353/th_b4839545
9. Araujo M.G., Lindhe J. Dimensional ridge alterations following tooth extraction. An experimental study in the dog. *J. Clin. Periodontol.* 2005; 32(2): 212–218. DOI: 10.1111/j.1600-051X.2005.00642.x
10. Anitua E., Murias-Freijo A., Alkhraisat M.H., Orive G. Clinical, radiographical, and histological outcomes of plasma rich in growth factors in extraction socket: a randomized controlled clinical trial. *Clin. Oral. Investig.* 2015; 19(3): 589–600. DOI: 10.1007/s00784-014-1278-2
11. Jung R.E., Ioannidis A., Hämmerle C.H.F., Thoma D.S. Alveolar ridge preservation in the esthetic zone. *Periodontol.* 2000. 2018; 77(1): 165–175. DOI: 10.1111/prd.12209
12. Faria-Almeida R., Astramskaite-Januseviciene I., Puisys A., Correia F. Extraction socket preservation with or without membranes, soft tissue influence on post extraction alveolar ridge preservation: a systematic review. *J. Oral Maxillofac. Resh.* 2019; 10(3): e5. DOI: 10.5037/jomr.2019.10305
13. Lim H.C., Shin H.S., Cho I.W., Koo K.T., Park J.C. Ridge preservation in molar extraction sites with an open-healing approach: A randomized controlled clinical trial. *J. Clin. Periodontol.* 2019; 46(11): 1144–1154. DOI: 10.1111/jcpe.13184

References

1. Beniashvili R.M., Gurin A.N., Kulakov A.A. *Gingival and bone grafting in dental implantology*. Kurdyukova I.V., editor. Moscow: GEOTAR-Media; 2017. 240 p. (In Russ.).
2. Yanushevich O.O., Maksimovskii Yu.M., Maksimovskaya L.N., Orekhova L.Yu. *Preventive dentistry: a tutorial*. 3rd edition, recycled, augmented. Moscow: GEOTAR-Media; 2016. 760 p. (In Russ.).
3. Redko A.N., Zobenko A.V. Costs of treatment of the inflammatory pathology of the maxillofacial area in a hospital among the population of the Krasnodar territory. *Sovremennye Problemy Nauki i Obrazovaniya*. 2017; 5: 40 (In Russ., English abstract).
4. Dmitrieva L.A., Toibakhtina A.A., Mazurova V.N., Yashkova V.V. The role of computed tomography in the diagnosis and treatment endodontically lesions. *Endodontiya Today*. 2015; 1: 58–61 (In Russ., English abstract).
5. Panin A.M., Zueva A.O., Chuvilkina E.I. Prevention of infectious complications with the use of ring-shaped bone autotransplants and dental implantation. *Rossiiskaya Stomatologiya*. 2016; 9(2): 51–52 (In Russ.).
6. Gallone M., Robiony M., Bordonali D., Bruno G., De Stefani A., Gracco A. Multidisciplinary treatment with a customized lingual appliance for an adult patient with severe Class III malocclusion and multiple missing teeth. *Am. J. Orthod. Dentofacial Orthop.* 2019; 156(3): 401–411. DOI: 10.1016/j.ajodo.2019.05.004
7. Zaderenko I.A., Drobyshev A.Yu., Alieva S.B., Tsiklauri V.T., Amaev A.K., Shekiev R.Z. The use of PEEK implants in patients with oral cancer with defects of the dental system. *Siberian Journal of Oncology*. 2016; 15(1): 88–89 (In Russ.).
8. Tan W.L., Wong T.L., Wong M.C., Lang N.P. A systematic review of post-extraction alveolar hard and soft tissue dimensional changes in humans. *Clin. Oral. Implants Res.* 2012; 23(Suppl 5):1–21. DOI: 10.5353/th_b4839545
9. Araujo M.G., Lindhe J. Dimensional ridge alterations following tooth extraction. An experimental study in

- the dog. *J. Clin. Periodontol.* 2005; 32(2): 212–218. DOI: 10.1111/j.1600-051X.2005.00642.x
10. Anitua E., Murias-Freijo A., Alkhraisat M.H., Orive G. Clinical, radiographical, and histological outcomes of plasma rich in growth factors in extraction socket: a randomized controlled clinical trial. *Clin. Oral. Investig.* 2015; 19(3): 589–600. DOI: 10.1007/s00784-014-1278-2
11. Jung R.E., Ioannidis A., Hämmerle C.H.F., Thoma D.S. Alveolar ridge preservation in the esthetic zone. *Periodontol.* 2000. 2018; 77(1): 165–175. DOI: 10.1111/prd.12209
12. Faria-Almeida R., Astramskaite-Januseviciene I., Puisys A., Correia F. Extraction socket preservation with or without membranes, soft tissue influence on post extraction alveolar ridge preservation: a systematic review. *J. Oral Maxillofac. Resh.* 2019; 10(3): e5. DOI: 10.5037/jomr.2019.10305
13. Lim H.C., Shin H.S., Cho I.W., Koo K.T., Park J.C. Ridge preservation in molar extraction sites with an open-healing approach: A randomized controlled clinical trial. *J. Clin. Periodontol.* 2019; 46(11): 1144–1154. DOI: 10.1111/jcpe.13184

Сведения об авторах / Information about the authors

Редько Николай Андреевич* — аспирант кафедры челюстно-лицевой и пластической хирургии федерального государственного бюджетного образовательного учреждения высшего образования «Московский государственный медико-стоматологический университет им. А.И. Евдокимова» Министерства здравоохранения Российской Федерации.

Контактная информация: Редько Николай Андреевич; тел.: +7 (495) 611-43-36, +7 (916) 954-44-44; e-mail: dr.redko@mail.ru;

ул. Делегатская, д. 20/1, г. Москва, 127473, Россия.

Дробышев Алексей Юрьевич — доктор медицинских наук, профессор, заведующий кафедрой челюстно-лицевой и пластической хирургии федерального государственного бюджетного образовательного учреждения высшего образования «Московский государственный медико-стоматологический университет им. А.И. Евдокимова» Министерства здравоохранения Российской Федерации.

ORCID iD 0000-0002-1710-6923

Лежнев Дмитрий Анатольевич — доктор медицинских наук, профессор, заведующий кафедрой лучевой диагностики федерального государственного бюджетного образовательного учреждения высшего образования «Московский государственный медико-стоматологический университет им. А.И. Евдокимова» Министерства здравоохранения Российской Федерации.

ORCID iD 0000-0002-7163-2553

Nikolay A. Red'ko* — Post-graduate student, Department of Maxillofacial and Plastic Surgery, the Moscow State University of Medicine and Dentistry named after A.I. Evdokimov.

Corresponding author: Nikolay A. Red'ko; tel.: +7 (495) 611-43-36, +7 (916) 954-44-44; e-mail: dr.redko@mail.ru;

20/1, Delegatskaya str., Moscow, 127473, Russia.

Aleksey Yu. Drobyshev — Dr. Sci. (Med.), Prof., Departmental head, Department of Maxillofacial and Plastic Surgery, the Moscow State University of Medicine and Dentistry named after A.I. Evdokimov.

ORCID iD 0000-0002-1710-6923

Dmitry A. Lezhnev — Dr. Sci. (Med.), Prof., Departmental head, Department of Diagnostic Radiology, the Moscow State University of Medicine and Dentistry named after A.I. Evdokimov.

ORCID iD 0000-0002-7163-2553

* Автор, ответственный за переписку / Corresponding author