

Е. Е. КОРЧАГИНА¹, Т. А. АНИКИНА¹, Е. П. ГЕВОРКЯН¹, О. А. РУДЕЕВА¹, В. А. НОВИКОВА²

ПЕРЕКРУТ ПРИДАТКОВ МАТКИ ПРИ БЕРЕМЕННОСТИ 8 НЕДЕЛЬ

¹ ГБУЗ «Краевая клиническая больница № 2» Минздрава Краснодарского края России, Перинатальный центр, гинекологическое отделение, Россия, 350012, г. Краснодар, ул. Красных Партизан, д. 6, корпус 2.

² Кафедра акушерства и гинекологии факультета повышения квалификации и профессиональной переподготовки специалистов ФГБОУ ВО «Кубанский государственный медицинский университет» Минздрава России, Россия, 350012, г. Краснодар, ул. Красных Партизан, д. 6, корпус 2; тел.: 8(861) 2220549; e-mail: mgk@kbb-kuban.ru

РЕЗЮМЕ

Цель. Определение клинико-лабораторных, эхографических признаков перекрута придатков матки.

Материалы и методы. Наблюдение пациентки в Перинатальном центре Краевой клинической больницы № 2, ультразвуковое исследование (УЗИ) на аппаратах Medison, Voluson E 6. Лапароскопия с помощью эндоскопической техники KARL STORZ.

Результаты. Во время нахождения пациентки со сроком беременности 7-8 нед. на лечении в стационаре с помощью УЗИ выявлен перекрут левых придатков матки. Основными эхографическими критериями при динамическом осмотре явились: смещение и увеличение яичника, изменение его эхоструктуры, наличие параовариального плотно прилегающего к нему образования, отсутствие кровотока в яичнике, нарастающий гидроперитонеум. Диагноз верифицирован при лапароскопии и гистологическом исследовании. Проведено лечение – аднексэктомия. Послеоперационный период протекал без особенностей. Беременность прогрессирует без осложнений.

Заключение. При отсутствии однозначных клинико-лабораторных, инструментальных данных за перекрут придатков матки и наличия у пациентки состояния, являющегося абсолютным показанием к лапароскопии, необходимо УЗИ в динамике. Наличие перечисленных выше признаков позволит выставить диагноз перекрута придатков матки. Выполненная лапароскопия в ранние сроки беременности в настоящее время не вызывает осложнений при вынашивании беременности.

Ключевые слова: перекрут придатков, эхоструктура яичника, эндоскопическое лечение перекрута придатков матки, серозная цистаденома, серозная паратубарная киста

Для цитирования: Корчагина Е.Е., Аникина Т.А., Геворкян Е.П., Рудеева О.А., Новикова В.А. Перекрут придатков матки при беременности 8 недель (клинический случай). *Кубанский научный медицинский вестник*. 2017;24(4):191-194. DOI: 10.25207 / 1608-6228-2017-24-4-191-194.

For citation: Korchagina E.E., Anikina T.A., Gevorkyan E.P., Rudeeva O.A., Novikova V.A. Adnexal torsion in 7-8 weeks pregnancy (case report). *Kubanskij nauchnyj medicinskij vestnik*. 2017;24(4):191-194. (In Russ., English abstract). DOI: 10.25207 / 1608-6228-2017-24-4-191-194.

Е. Е. КОРЧАГИНА¹, Т. А. АНИКИНА¹, Е. П. ГЕВОРКЯН¹, О. А. РУДЕЕВА¹, В. А. НОВИКОВА²

ADNEXAL TORSION IN 7-8 WEEKS PREGNANCY

¹ State Budgetary Healthcare Institution "Regional Clinical Hospital No. 2" of the Ministry of Healthcare of Krasnodar Krai, Perinatal Center, Prenatal Diagnostic Center, Gynecological Department, Krasnyh Partizan str., 6, building 2, Krasnodar, 350012, Russia.

² Federal State Budgetary Educational Institution of Higher Education "Kuban State Medical University" of the Ministry of Healthcare of the Russian Federation, Department of Obstetrics, Gynecology and Perinatology of the Faculty of Advanced Studies and Professional Retraining, Krasnyh Partizan str., 6, building 2, Krasnodar, 350012, Russia; tel.: 8(861) 2220549; e-mail: mgk@kbb-kuban.ru

RESUME

Aim. Evaluation of clinico-laboratorial and sonographic signs of adnexal torsion.

Materials and methods. Follow-up of the patient in the Perinatal Center of the Regional Clinical Hospital No. 2; ultrasound performed on Medison and Voluson E6; laparoscopy performed with the use of endoscopic devices KARL STORZ.

Results. Left adnexal torsion was seen on ultrasound while the patient with a gestation period of 7-8 weeks was in the hospital. The main sonographic criteria for dynamic examination were: ovarian displacement and enlargement, changes in its echostructure, paraovarian cyst adherent to it, lack of blood flow in the ovary, and increasing hydroperitoneum. The

diagnosis was verified with laparoscopy and histological examination. Laparoscopic adnexectomy was performed. The postoperative period was unremarkable. Pregnancy progresses without complications.

Conclusion. In the absence of convincing clinico-laboratorial, instrumental data indicative of adnexal torsion and an absolute indication for laparoscopy, ultrasound is necessary in dynamics. The above signs make possible to diagnose the adnexal torsion. Laparoscopy carried out in early pregnancy does not cause any complications in carrying of a pregnancy now.

Keywords: adnexal torsion, ovarian echostructure, endoscopic treatment of adnexal torsion, pregnancy

Введение

Перекрут придатков матки является острой патологией, требующей быстрой диагностики и хирургического лечения. По данным Цыганкова Л.А. и Юдина В.Е. данная патология составляет 7% в структуре острых гинекологических заболеваний [1]. Риск данной патологии возрастает при увеличении размеров яичника за счет различных образований и при увеличении его подвижности при таких физиологических состояниях, как активный рост девочки и у беременных женщин [2, 3].

При перекруте придатков матки сначала возникает венозный стаз, затем, с прогрессированием отека, он переходит в артериальный. При полном перекруте, сопровождающемся нарушением артериального притока, происходят геморрагический некроз и гангрена яичника [2].

Клинически данная патология проявляется нарастающими или внезапными острыми болями в животе, более выраженными с одной стороны, меняющимися при смене положения тела пациентки. В начале заболевания могут возникать тошнота и рвота [2]. Объективно – локальная болезненность в нижних отделах живота, симптомы раздражения брюшины. Бимануально определяется резко болезненное образование в области придатков. При нарастании процесса и развитии некроза отмечается лейкоцитоз [2].

В диагностике этой патологии ультразвуковое исследование используется в качестве выбора [2]. Обязательно вместе с В-методом применяется доплерометрия с цветовым доплеровским картированием (ЦДК).

Эхографически определяется значительно увеличенный в размерах яичник. Он может иметь различную эхоструктуру. Возможна визуализация анэхогенных включений, которые не обязательно являются фолликулами, хотя могут иметь схожую структуру. F. Albayram и соавт. [4] отмечают, что при перекруте придатки имели следующий тип эхоструктуры: в 73% – солидно-кистозный, в 20% – кистозный, в 7% – солидный. Наружный контур может быть нечетким [5].

Возможна визуализация перекрученной ножки яичника (это широкая маточная связка, маточная труба, придаточные и яичниковые ветви маточных артерии и вены) по данным R. Raspulati в виде круглой гиперэхогенной структуры с множественными концентрическими гипоехогенными полосами, создающими вид мишени [3], или в виде продолгова-

того образования неправильной, полигональной формы гетерогенной структуры.

В зависимости от времени, прошедшего от начала заболевания, в малом тазу может определяться свободная жидкость, анэхогенная или со взвесью, при динамическом осмотре ее объем увеличивается.

При доплеровском исследовании на ранних стадиях перекрута в яичнике отмечается отсутствие венозного кровотока и сохранение артериального с высокой резистентностью. При прогрессировании процесса перестает определяться всякий интраовариальный кровоток [6]. Само по себе наличие или отсутствие артериального и венозного кровотока не исключает перекрут придатков, поскольку яичник кровоснабжается двумя артериальными системами – из яичниковой и маточной артерий. При этом важным условием диагностики является сравнение показателей гемодинамики в здоровом и больном яичнике [3]. Но отсутствие признаков интраовариального кровотока при перекруте позволяет сделать уверенный вывод о нежизнеспособности яичника [2].

Лечение данной патологии – хирургическое. Если перекрут неполный или произошел недавно и нет выраженных изменений придатков, то их раскручивают. При наличии образования, приведшего к данной патологии, его удаляют. При значительных изменениях их удаляют без раскручивания с целью профилактики перитонита, септического шока, тромбоэмболии [2].

Несмотря на выраженную клиническую картину, яркие эхопризнаки, поставить данный диагноз не всегда удается своевременно. Нередко на медицинских форумах возникают обсуждения этой проблемы. И не случайно на 6-м Международном курсе под эгидой ISUOG и PACUDM (23-25.05.2017г), М.Н. Буланов опять поднимает эту тему. В связи с этим нам кажется интересным представить случай из нашей практики.

Материалы и методы

Представлен клинический случай диагностики и хирургического лечения перекрута левых придатков матки в сроке беременности 8 недель.

Беременная Г., 25 лет, срок беременности 7-8 недель, обратилась на приемный покой Краевой клинической больницы № 2, Перинатальный центр с ноющими болями преимущественно слева, которые возникли в этот же день. Было проведено клиниче-

ское, лабораторное, инструментальное обследование, консультации смежных специалистов. УЗИ проводилось на аппаратах Medison, Voluson E 6, лапароскопия на эндоскопической технике KARL STORZ.

Результаты и обсуждение

При бимануальном исследовании слева от матки пальпировалось образование 30-40 мм, безболезненное, подвижное. По данным УЗИ размеры левого яичника – 80-56-62 мм, в структуре – анэхогенные образования диаметром 40 мм и 30 мм, однородные, с периферическим кровотоком, индекс резистентности (IR) 0,57, с фолликулами диаметром до 12 мм. Параовариально небольшой объем свободной жидкости, максимальный вертикальный карман (МВК) 12 мм. Маточная беременность 7-8 недель без особенностей.

Хирург и уролог профильной патологии не выявили.

На фоне лечения боль уменьшилась.

В лабораторных анализах в динамике (при поступлении – на следующий день – при перекруте придатков соответственно) лейкоциты – 11,9-9,92-13,1 *10⁹/л, СРБ – 5,78-4,88-6,05 мг/л, эритроциты – 4,1-3,9-3,7*10¹²/л, гемоглобин – 12,2-11,5-11 г/дл, гематокрит – 33,6-34,5-30,6%.

Через два дня появилась острая боль в левой подвздошной области. По данным УЗИ левый яичник сместился выше дна матки, увеличился в размерах – 100-48-65 мм. Структура гетерогенная с анэхогенными включениями: большее диаметром 5,2 мм. Также в структуре яичника визуализировались образования: диаметром 41 мм – анэхогенное и диаметром 32 мм – анэхогенное, с «нитевидными» линейными включениями. Кровоток не определялся. К латеральному контуру яичника прилежало образование размером 45-27-24 мм, гетерогенной структуры, контуры четкие, кровотока не определялся. Объем свободной жидкости увеличился, и МВК составило 35 мм. Было высказано предположение о перекруте яичника с имеющимися в нем образованиями и наличии tuboовариального образования. Маточная беременность 8 недель без особенностей (рис. 1, 2, 3).

Пациентке экстренно выполнена лапароскопия с помощью техники KARL STORZ. Выявлены следующие изменения: выпот в брюшной полости, геморагический, около 30 мл. Спереди и сверху от матки расположено образование синюшно-багрового цвета размерами 12-10-8 см, представленное измененными левыми придатками за счет перекрута на 360° (здоровая ткань яичника и маточной трубы отсутствует, представлена геморагическим рыхлым субстратом) (рис. 4, 5). Хирургический диагноз: Полный перекрут левых придатков. В ходе операции выполнена аднексэктомия слева. Кровопотеря составила 100 мл. Продолжительность операции – 1 час 25 минут. Макропрепарат: левые придатки представлены рыхлым геморагическим субстратом, дифференцировать здоровые ткани не представляется возможным.

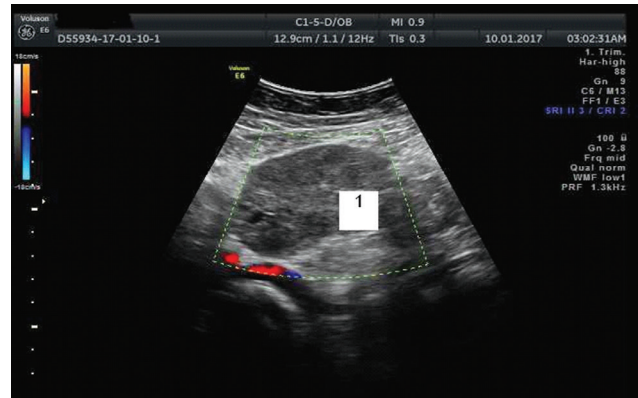


Рис. 1. Эхограмма ЦДК яичника с перекрутом ножки. 1 – отсутствие кровотока в измененном яичнике.

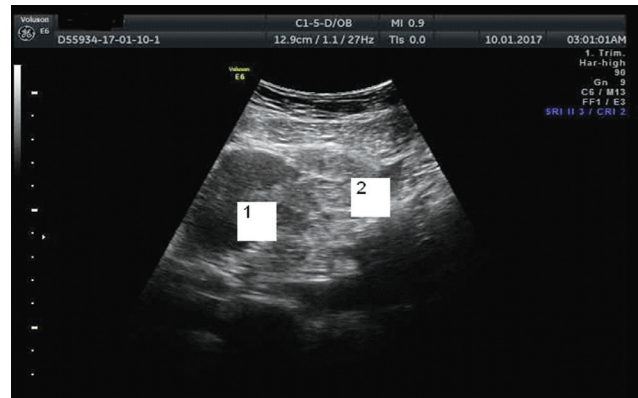


Рис. 2. Эхограмма яичника с перекрутом ножки. 1 – измененный яичник, 2 – перекрученная ножка.

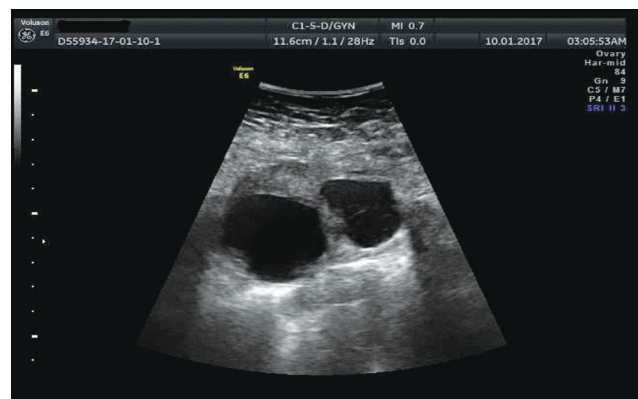


Рис. 3. Эхограмма яичника с двумя образованиями (два анэхогенных образования, в меньшем – «нитевидные» включения, контуры четкие, ровные, незначительный эффект усиления за образованиями, боковые тени).

Патогистологическое заключение: левые придатки – массивные кровоизлияния в стенке маточной трубы, серозная паратубарная киста; серозная цистаденома с массивными кровоизлияниями в ее стенке.

Послеоперационный период протекал без особенностей. Выписана домой на седьмые сутки после операции в удовлетворительном состоянии с соответствующими назначениями и рекомендациями. При проведении плановых УЗИ в сроках 12 и 18-19 недель патологических изменений не выявлено.

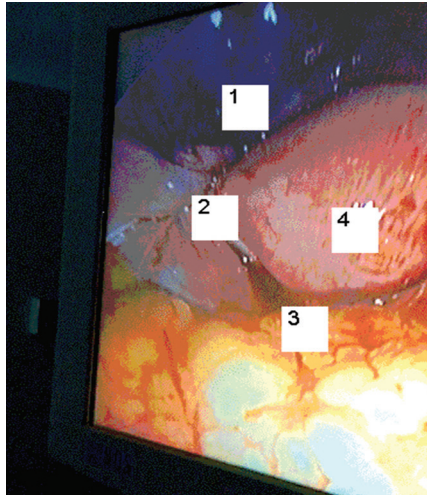


Рис. 4. Эндоскопическая визуализация патологического очага: измененный яичник и перекрученная ножка рядом с увеличенной маткой. В области малого таза геморрагический выпот. 1 – измененный яичник, 2 – перекрученная ножка, 3 – геморрагический выпот, 4 – матка.

Заключение

Таким образом, перекрут придатков матки – патология, которая не всегда имеет однозначную, специфичную клинико-лабораторную картину. При увеличении размеров яичника, изменении его эхоструктуры, при слабо выраженных клинических и лабораторных показателях, при наличии факторов, требующих выполнения лапароскопии только по абсолютным показаниям, необходимо проведение УЗИ в динамике. Оптимальным временным интервалом, учитывая патогенез заболевания, является 6 часов. Диагноз перекрут придатков матки будет выставлен при дальнейшем увеличении размеров яичника, изменении его эхоструктуры, наличии прилежащего к нему образования, изменении гемодинамики в яичнике, увеличении гидроперитонеума. Своевременно проведенное лечение приведет не только к выздоровлению, но и позволит пролонгировать беременность.

ЛИТЕРАТУРА

1. Цыганкова Л.А., Юдин В.Е. Внематочная беременность: принципы хирургической тактики, лечения и реабилитации. *Военно-медицинский журнал*. 2009; 6: 32-39.
2. Буланов М.Н. Ультразвуковая гинекология: курс лекций в трех томах. Том 3. – М.: Издательский дом Видар-М, 2011: 226-231.
3. Paspulati R.M. *Перекрут яичника. Секреты ультразвуковой диагностики*: Пер. с англ. / Догра В., Рубенс Д.Д. – М.:

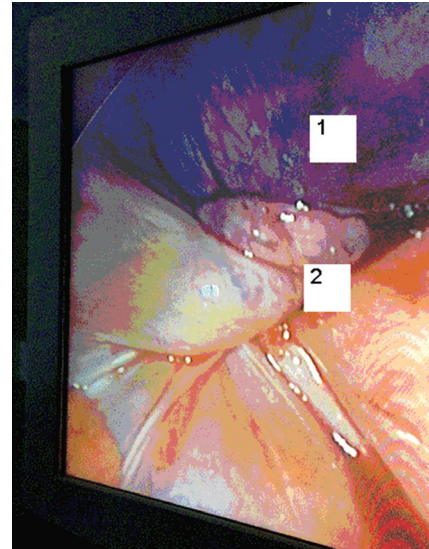


Рис. 5. Измененный яичник на перекрученной ножке. 1 – измененный яичник, 2 – перекрученная ножка.

МЕДпресс-информ, 2005: 118-122.

4. Albrayam F., Hamper U.M. Ovarian and adnexal torsion: spectrum of sonographic findings with pathologic correlation. *J. Ultrasound Med*. 2001; 20(10): 1083-1089.
5. Пыков М.И., Озерская И.А., Заболотская Н.В. *Эхография репродуктивной системы девочки, подростка, девушки*. – М.: Издательский дом Видар-М, 2007: 155-159.
6. Chang H.C., Bhatt S., Dogra V.S. Pearls and pitfalls in diagnosis of ovarian torsion. *Radiographics*. 2008; 28(5): 1355-1368.

REFERENCES

1. Tsygankova L.A., Yudin V.E. Ectopic pregnancy: principles of surgical tactics, treatment and rehabilitation. *Military-medical journal*. 2009; 6: 32-39. (In Russ., English abstract).
2. Bulanov M.N. *Ultrasound gynecology: a course of lectures in three volumes. Volume 3*. М.: Publishing house Vidar, 2011: 226-231. (In Russ.).
3. Paspulati R.M. *Ovarian torsion. Secrets of ultrasound diagnosis: Transl. from English/ Dogra V., Rubens D.D*. М.: MEDpress-inform, 2005: 118-122.
4. Albrayam F., Hamper U.M. Ovarian and adnexal torsion: spectrum of sonographic findings with pathologic correlation. *J. Ultrasound Med*. 2001; 20(10): 1083-1089.
5. Pykov M.I., Ozerskaya I.A., Zabolotskaya N.V. *Echography of the reproductive system of a girl, a teenager, a lady*. М.: Publishing house Vidar-M, 2007: 155-159. (In Russ.).
6. Chang H.C., Bhatt S., Dogra V.S. Pearls and pitfalls in diagnosis of ovarian torsion. *Radiographics*. 2008; 28(5): 1355-1368.

Поступила / Received 15.05.2017

Принята в печать / Accepted 10.06.2017

Авторы заявили об отсутствии конфликта интересов / The authors declare no conflict of interest

Контактная информация: Геворкян Елена Павловна, тел.: 8(918)440-43-27; e-mail: gelena333@mail.ru; Россия, 350064 г. Краснодар, уч. "Кубань", 1 отд., ул. Космоса, д. 2/1.

Corresponding author: Elena P. Gevorkyan; tel.: 8(918)440-43-27; e-mail: gelena333@mail.ru; Kosmosa Street, uch. «Kubany», 1 otd., Krasnodar, Russia, 350064.